ANOMALIES DE NOMBRE

ANOMALIES DE NOMBRE

(PAR EXCES)

RADIOGRAPHIE DE LA MAIN DE FACE (NOURRISSON)

6 DOIGTS

POLYDACTYLIE

RADIOGRAPHIE DU RACHIS LOMBAIRE DE FACE

HEMIVERTEBRE SURNUMERAIRE

ELLE EST RESPONSABLE D'UNE SCOLIOSE

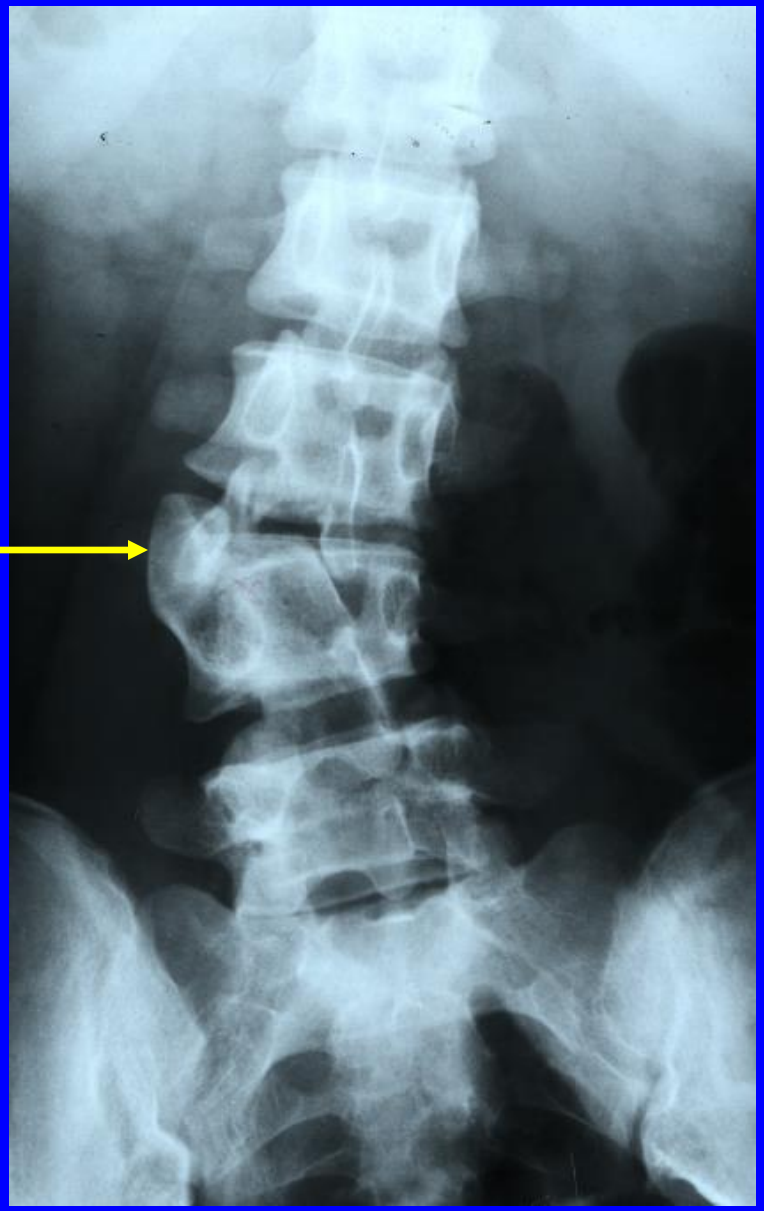

RADIOGRAPHIE DU GENOU DE PROFIL

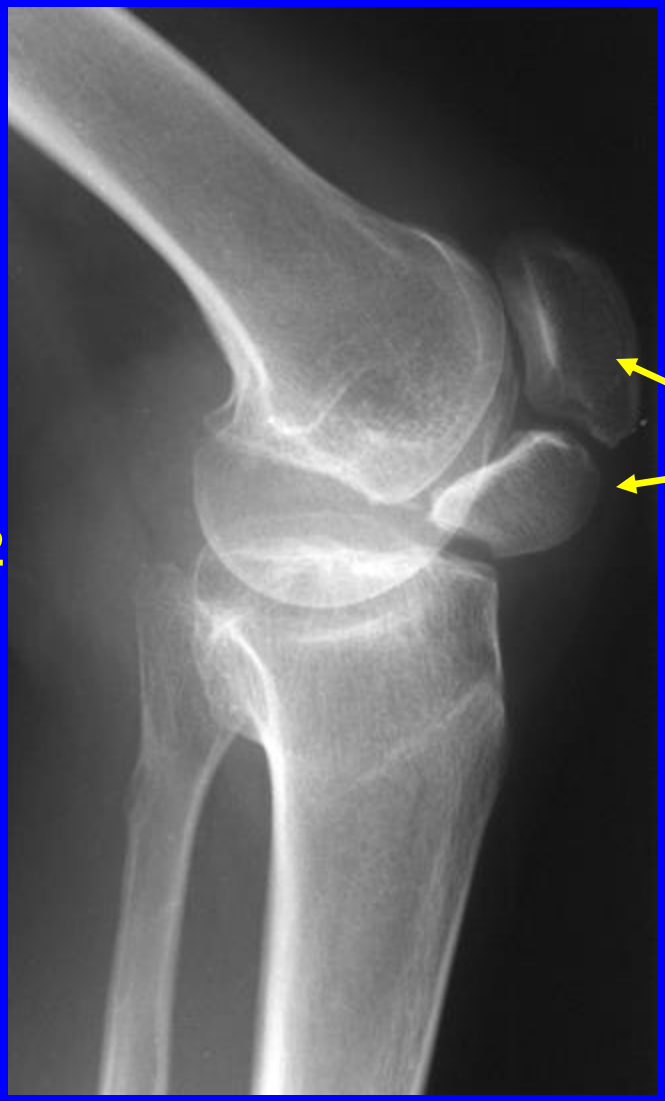

PATELA BIPARTITA (PATELA DIVISEE EN 2 FRAGMENTS OSSEUX)

RADIOGRAPHIE DE LA JAMBE DE FACE

3 FRAGMENTS OSSEUX DU TIBIA SECONDAIRE A UNE FRACTURE COMPLETE

ANOMALIES DE NOMBRE

(PAR DEFAUT)

RADIOGRAPHIE DE LA JAMBE GAUCHE DE PROFIL CHEZ UN NOURRISSON

ABSENCE DE LA FIBULA

RADIOGRAPHIE DES DEUX PIEDS DE FACE

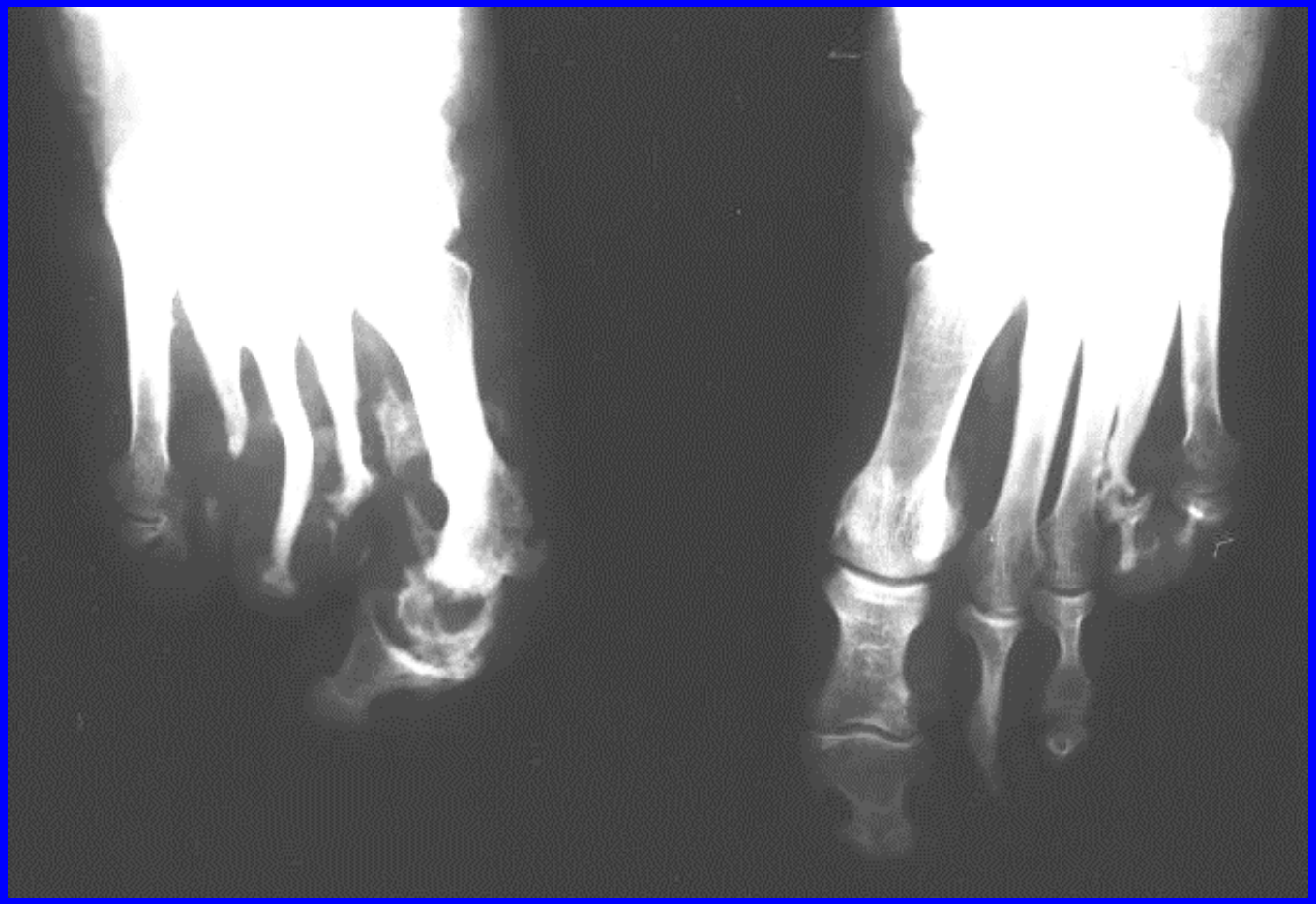

ABSENCE DES PHALANGES DES 2ème, 3ème, 4ème, ET 5ème ORTEILS DROITS ET GAUCHES

ANOMALIES VOLUMETRIQUES

ANOMALIES VOLUMETRIQUES

(PAR EXCES)

RADIOGRAPHIE DU BASSIN

MALADIE DE PAGET

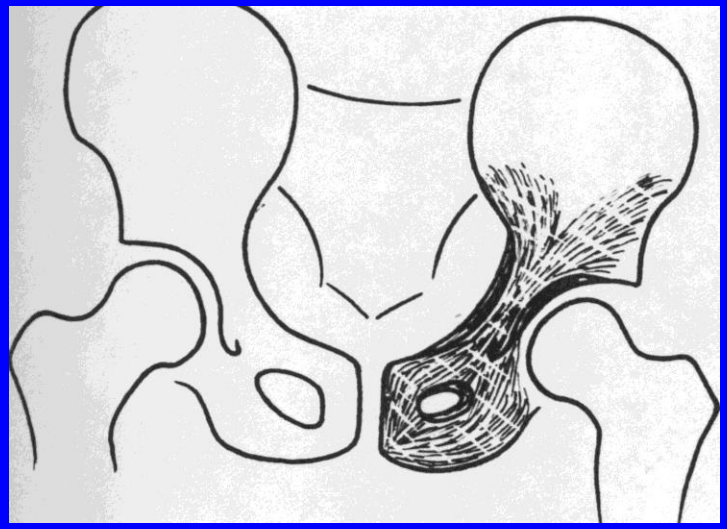

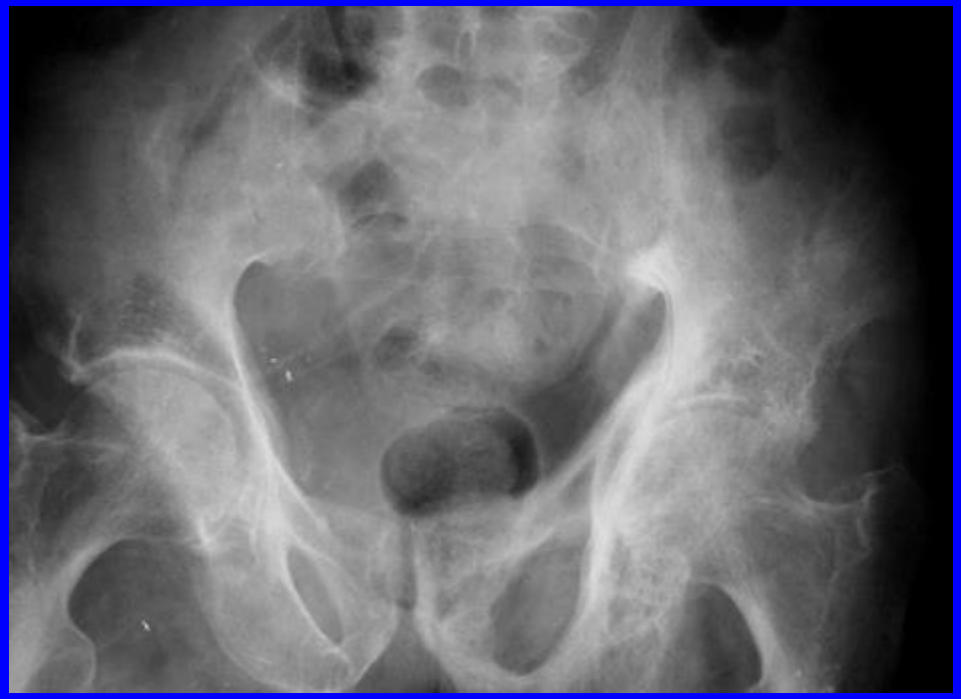

HYPERTROPHIE DE L'OS COXAL GAUCHE

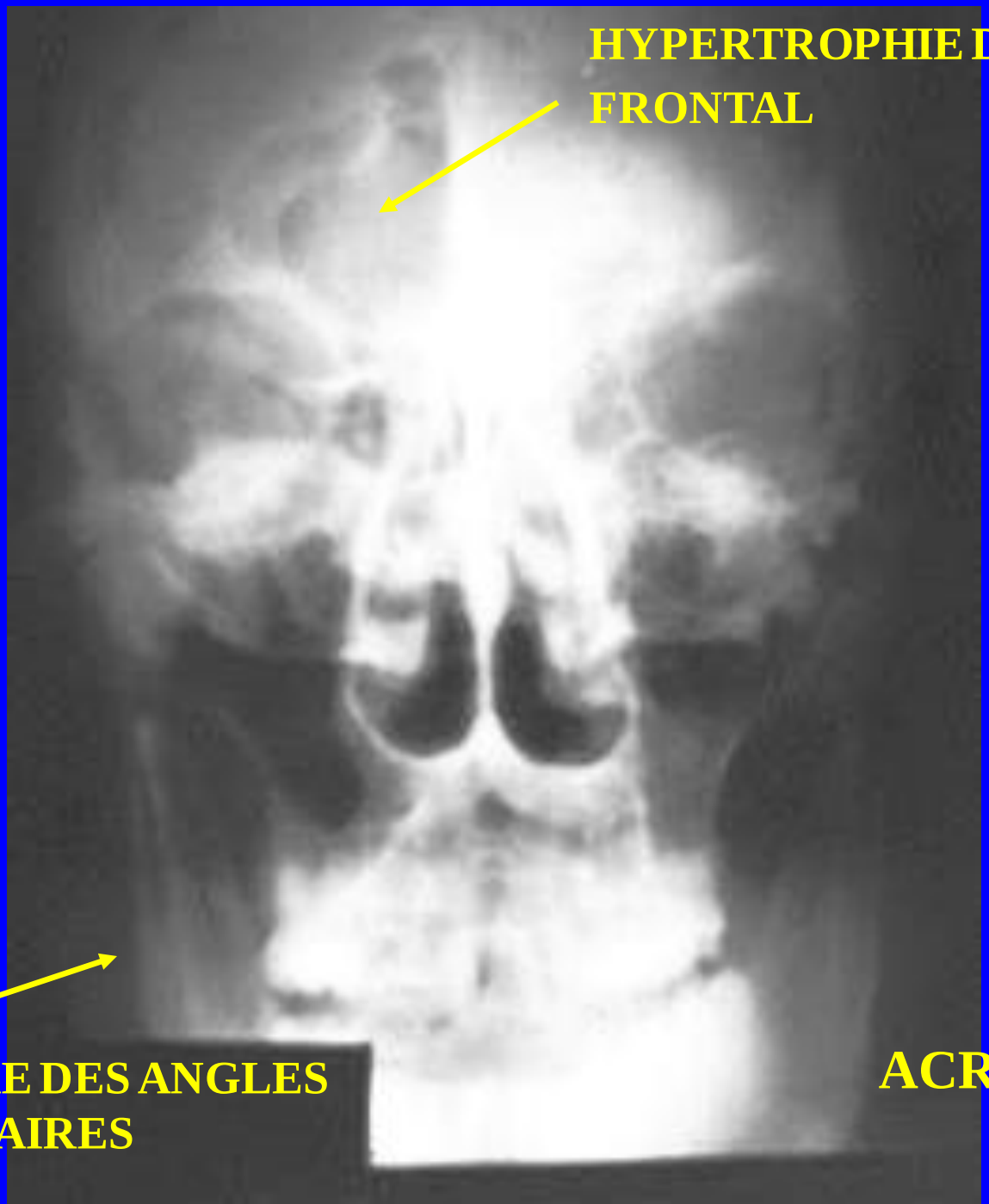

ACROMEGALIE

ANOMALIES VOLUMETRIQUES

(PAR DEFAUT)

RADIOGRAPHIE DU RACHIS LOMBAIRE CHEZ UN NOURRISSON

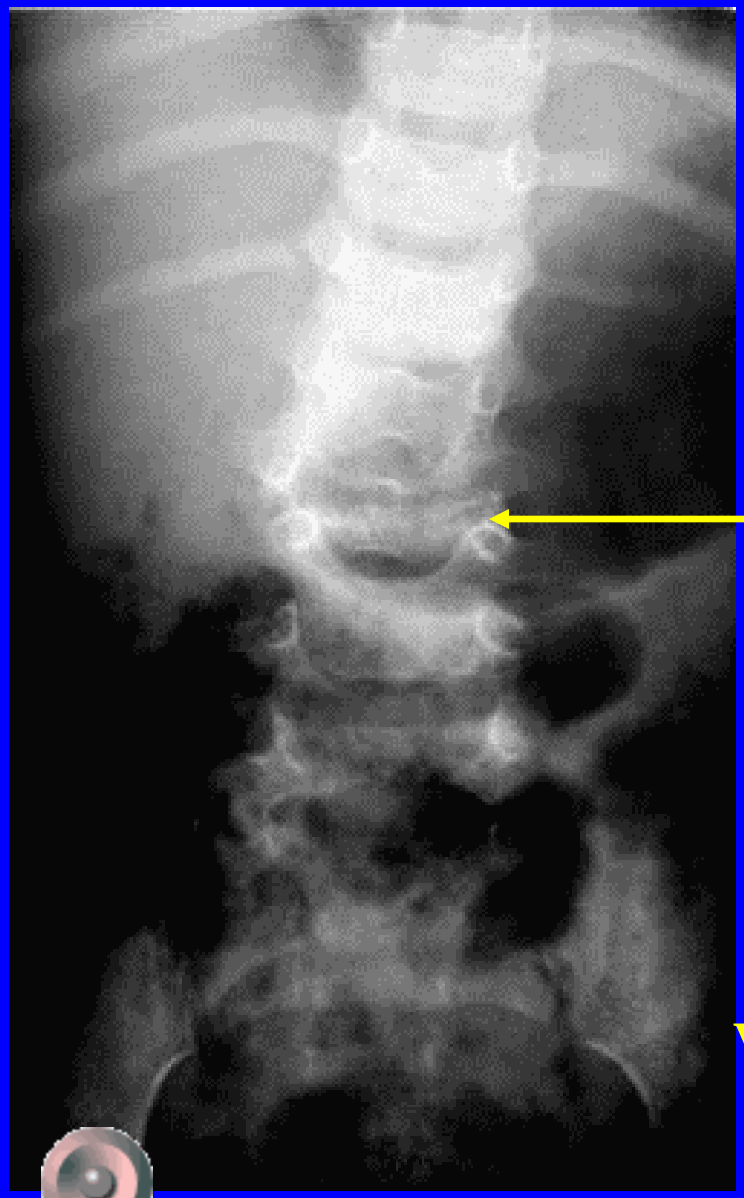

TASSEMENT DE LA 3ème VERTEBRE LOMBAIRE

ELLE S'ASSOCIE A DES ANOMALIES DE FORME ET DE DENSITE

VERTÈBRA PLANA

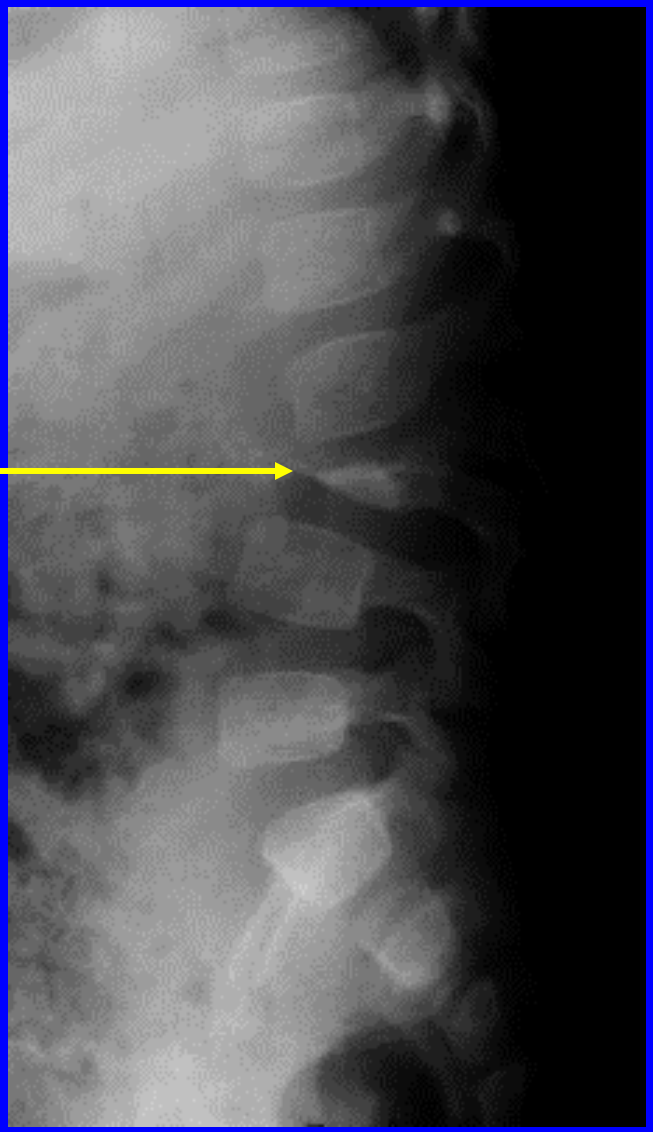

RADIOGRAPHIE DU BASSIN CHEZ UN NOURRISSON

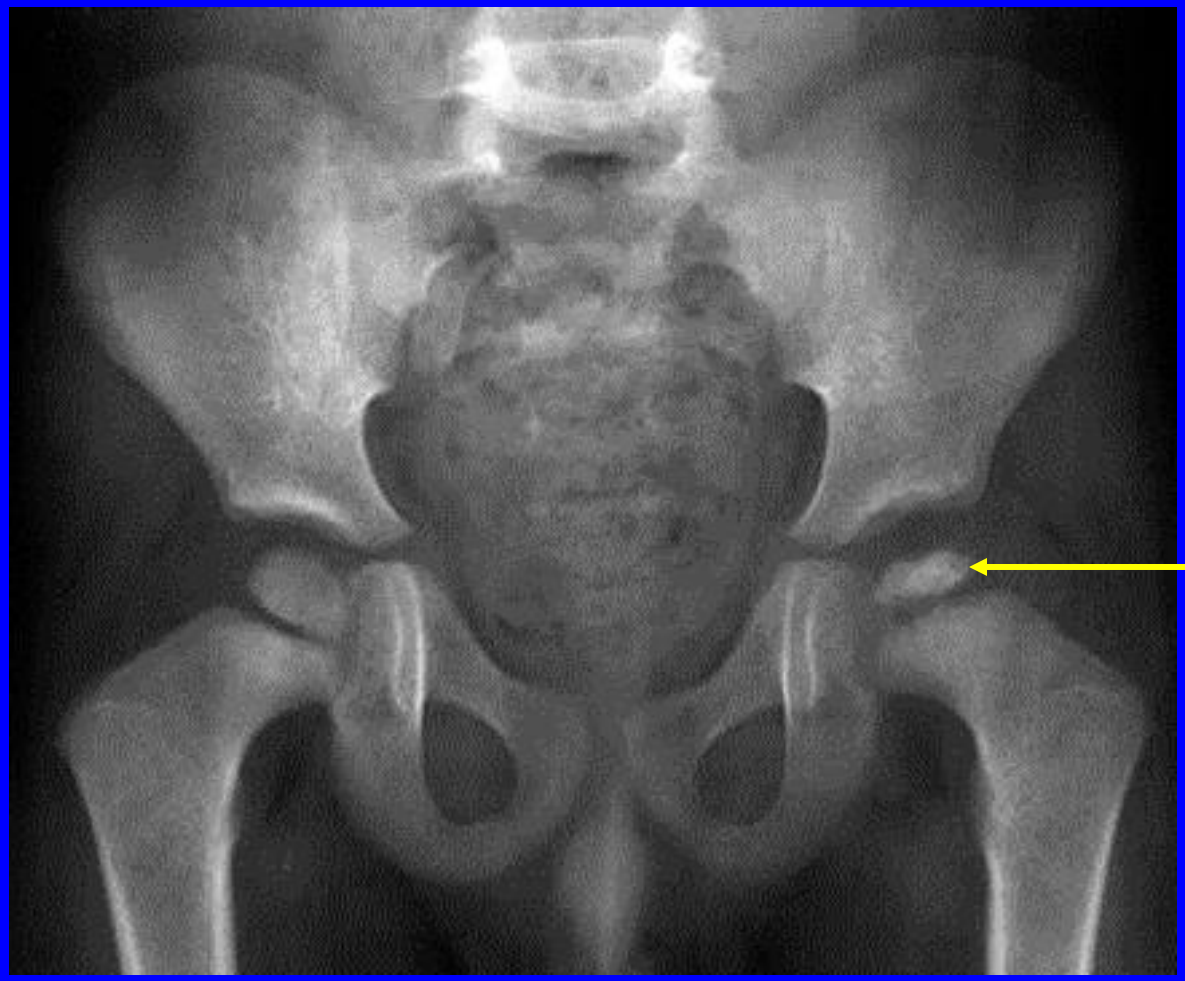

REDUCTION DE LA TAILLE DE L'ÉPIPHYSE FEMORALE GAUCHE

ELLE S'ASSOCIE A DES ANOMALIES DE FORME ET DE DENSITE

COXA PLANA

ANOMALIES DE CONTOURS

ANOMALIES DE CONTOURS

(PAR EXCES)

RADIOGRAPHIE DES DEUX CHEVILLES DE FACE

DEFORMATION DES CONTOURS DES BORDS EXTERNES DES TIBIAS

EXOSTOSES BILATERALES (ANOMALIE D'ORIGINE CONGENITALE)

RADIOGRAPHIE DU TIERS SUPERIEUR DE LA JAMBE DE FACE

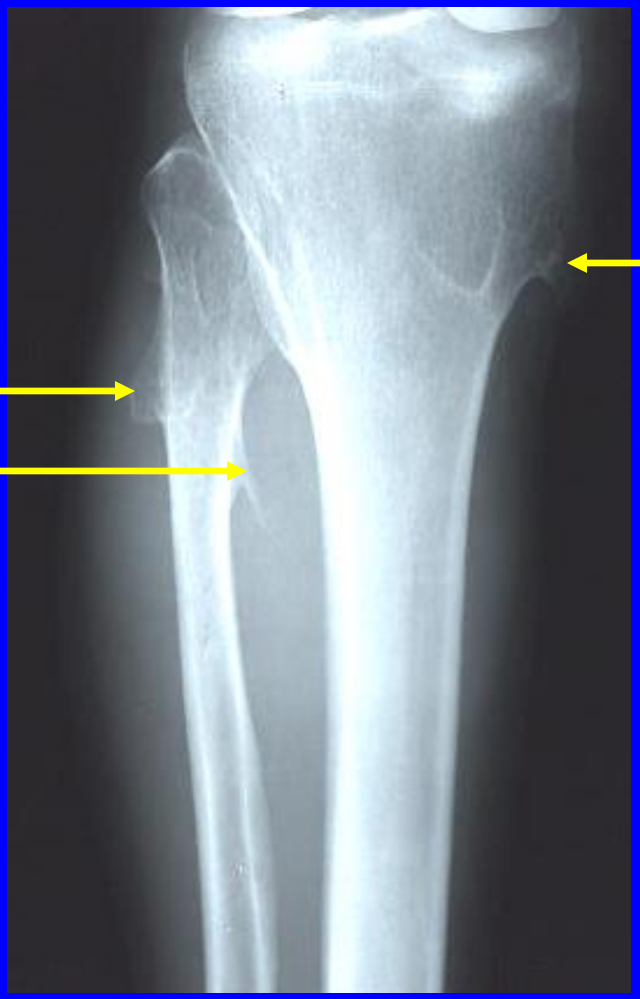

EXOSTOSES MULTIPLES

DEFORMATION DES CONTOURS DU TIBIA ET DE LA FIBULA

RADIOGRAPHIE DU FÉMUR DROIT DE FACE

DEFORMATION DES CONTOURS DU FEMUR AVEC APPOSITIONS PERIOSTEES DE TYPE SPICULEES

ELLES S'ASSOCIENT A DES ANOMALIES DE LA DENSITE OSSEUSE

RADIOGRAPHIE DU BASSIN

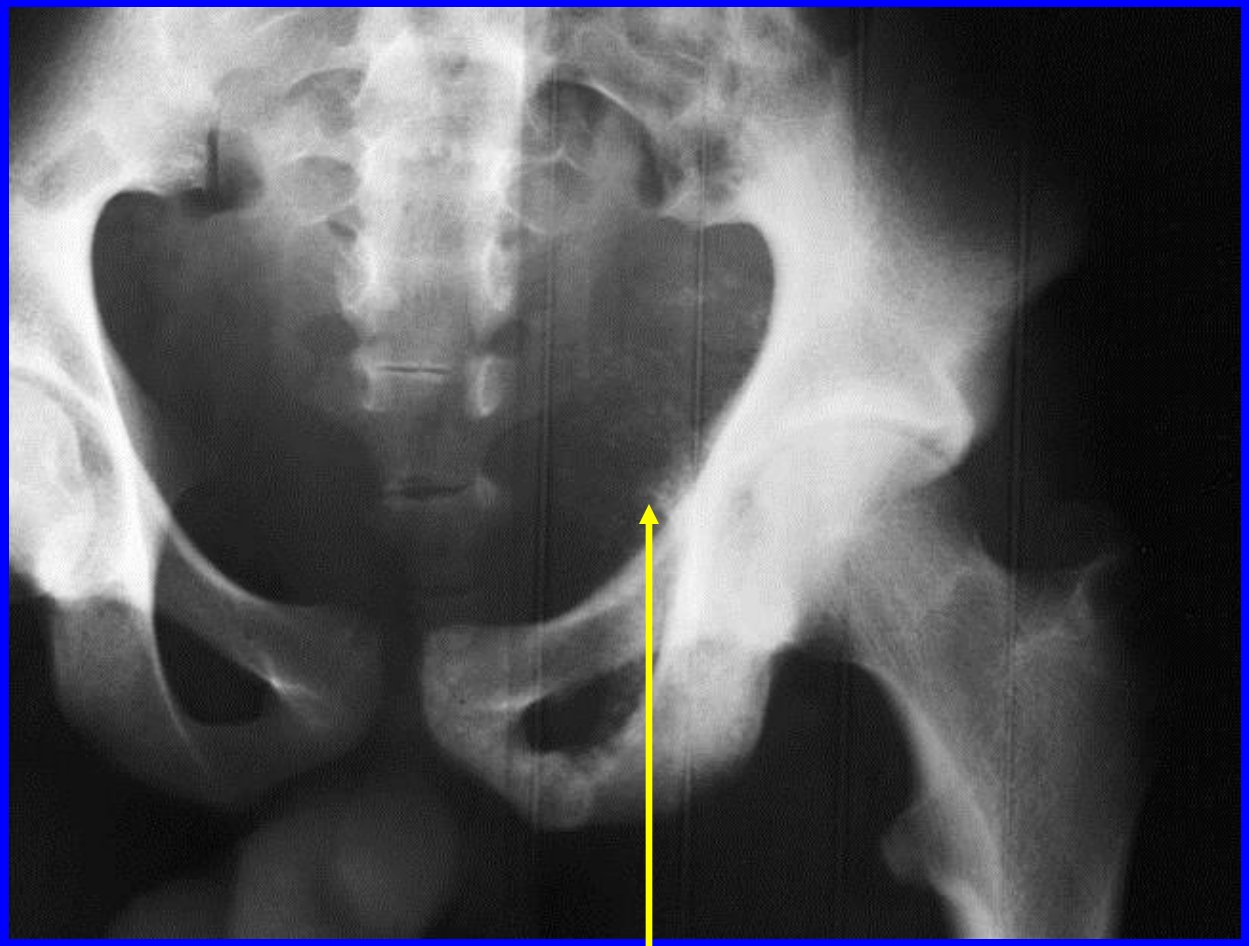

REACTIONS PERIOSTEES DE TYPE SPICULEES DE L'OS COXAL GAUCHE

ELLES S'ASSOCIENT A DES ANOMALIES DE LA DENSITE OSSEUSE

RADIOGRAPHIE DE LA CHEVILLE ET MOITIÉ INFÉRIEUR DE LA JAMBE GAUCHE DE FACE ET DE PROFIL

REACTIONS PERIOSTEES DE TYPE LAMELLAIRE DU TIBIA

ELLES S'ASSOCIENT A DES ANOMALIES DE LA DENSITE OSSEUSE

ANOMALIES DE FORME ET D’ORIENTATION

RADIOGRAPHIE DU FÉMUR CHEZ UN ENFANT

FRACTURE DIAPHYSAIRE SANS DEPLACEMENT VISIBLE SUR CETTE INCIDENCE

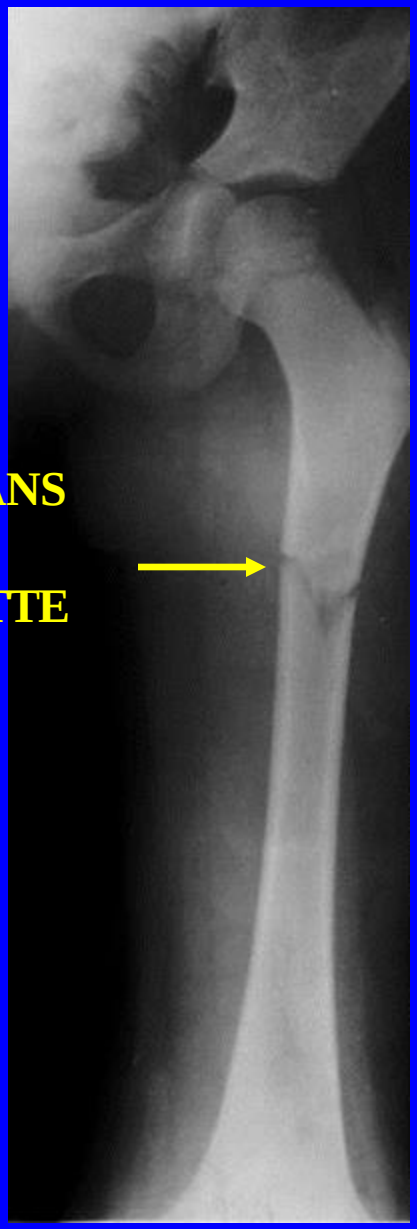

VUE DE FACE

VUE DE PROFIL

MEME CAS: MISE EN EVIDENCE D'UNE ANGULATION SUR L'INCIDENCE DE PROFIL

D'OU L'INTERET DE PRATIQUER SYSTEMATIQUEMENT 2 INCIDENCES ORTHOGONALES

RADIOGRAPHIES DU RACHIS DORSO-LOMBAIRE DE FACE

RADIOGRAPHIES DU RACHIS LOMBAIRE DE PROFIL

NORMAL

RECTITUDE DU RACHIS

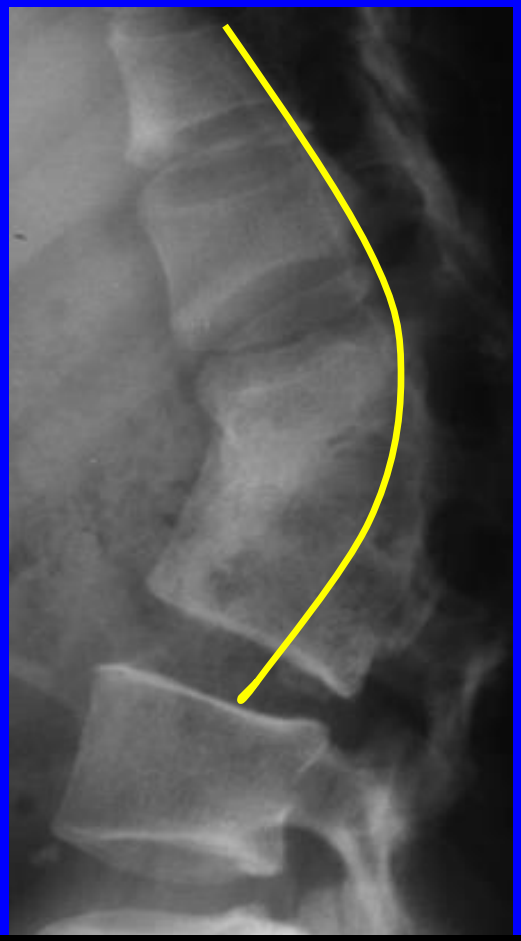

DEFORMATION DE L'AXE DU RACHIS DANS LE PLAN SAGITTAL:CYPHOSE

RADIOGRAPHIES DE HANCHE DROITE DE FACE

ANOMALIES DE L'ANGLE CERVICO-DIAPHYSAIRE

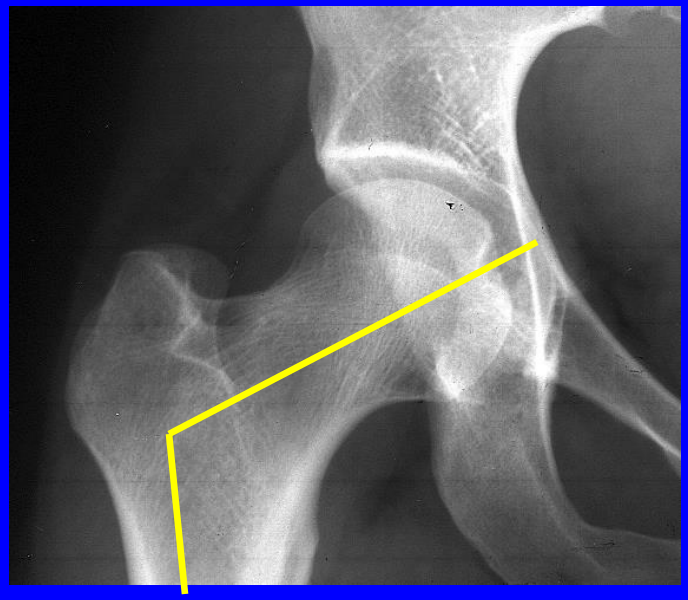

HANCHE NORMALE (ANGLE CERVICO-DIAPHYSAIRE : 110-115°)

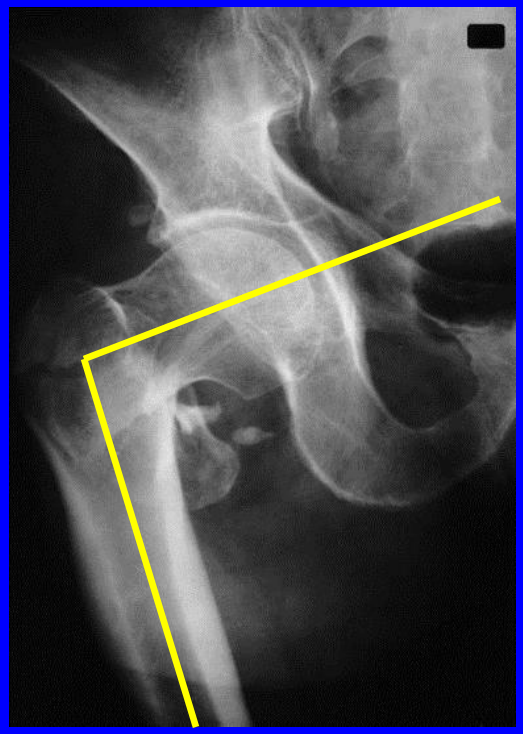

DIMINUTION DE L'ANGLE: <u>COXA VARA</u> (SECONDAIRE A UNE FRACTURE)

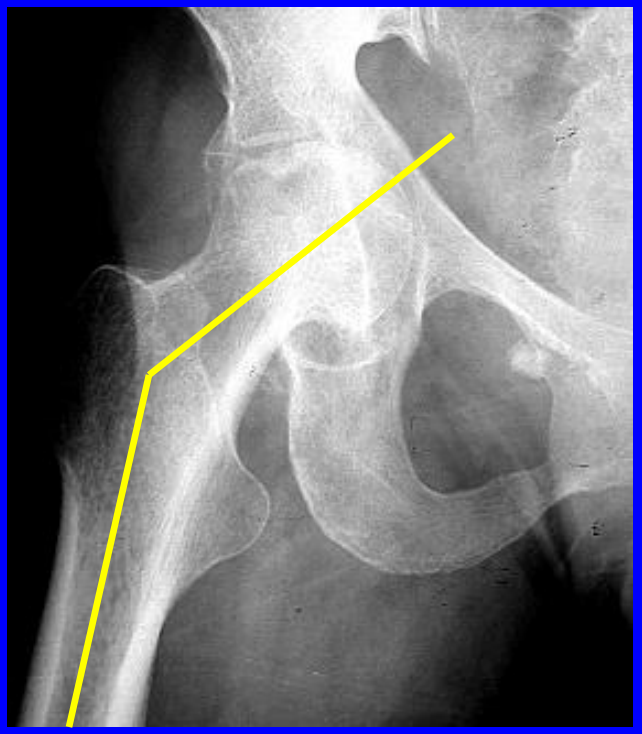

AUGMENTATION DE L'ANGLE: <u>COXA VALGA</u>

RADIOGRAPHIE DES DEUX JAMBES DE FACE CHEZ UN ENFANT

RACHITISME

INCURVATION DES OS DES DEUX JAMBES
ELLE S'ASSOCIE A DES ANOMALIES DE LA DENSITE OSSEUSE

ANOMALIES DE DENSITE OSSEUSE

RADIOGRAPHIE DU TIERS SUPERIEUR DE LA JAMBE DE PROFIL

AUGMENTAION LOCALISEE DE LA DENSITE OSSEUSE DU TIERS SUPERIEUR DU TIBIA

OSTEOCONDENSATION

CLICHÉ D'UIV

LA VERTEBRE D' IVOIRE

OSTEOCONDENSATION LOCALISEE D'UNE VERTEBRE LOMBAIRE

RADIOGRAPHIE DU BASSIN

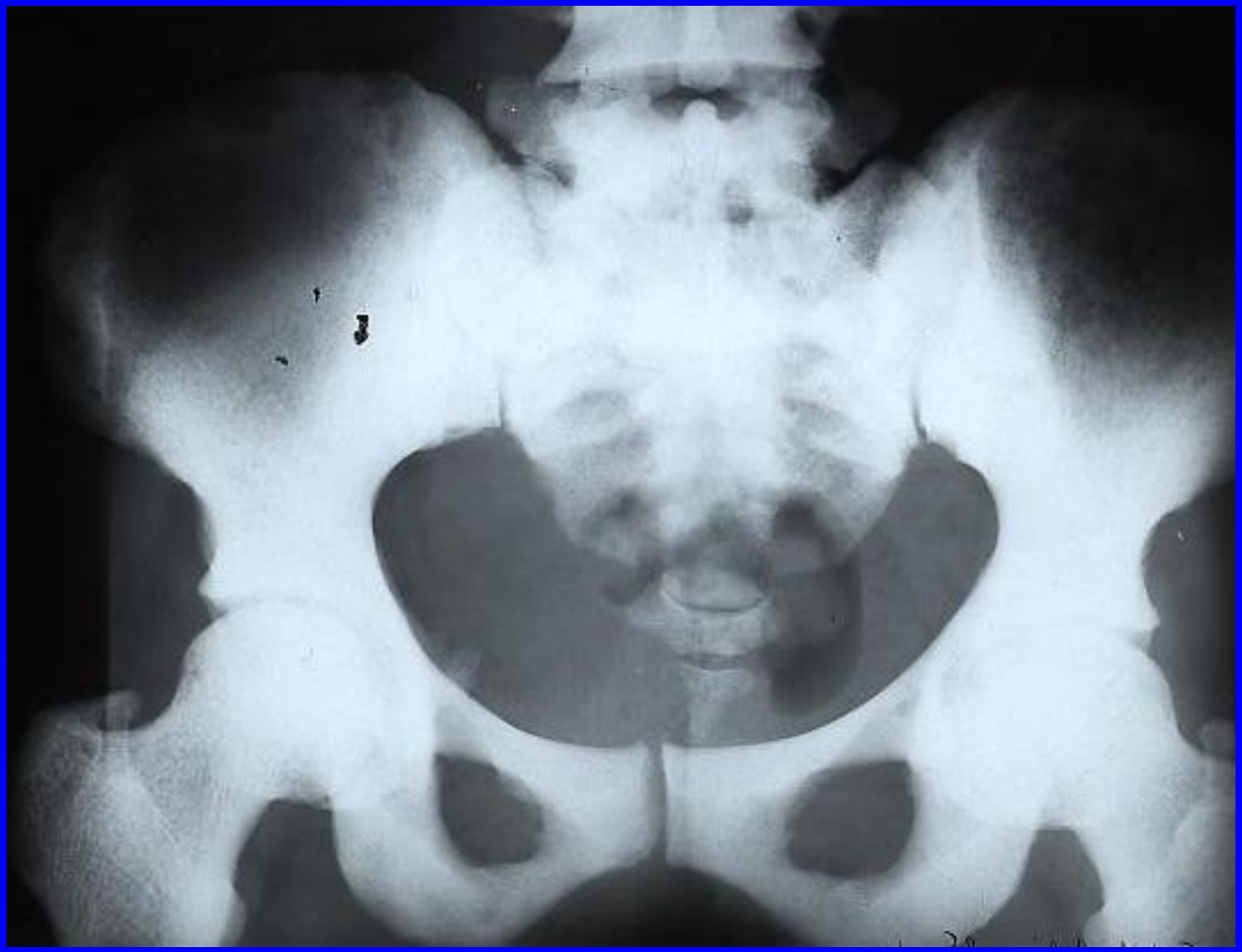

OSTÉOCONDENSATION OSSEUSE DIFFUSE

BASSIN NORMAL
(A NOTER LA PRESENCE D'UN DISPOSITIF INTRA-UTERIN EN PROJECTION DU PELVIS)

OSTÉOCON DENSATION OSSEUSE DIFFUSE

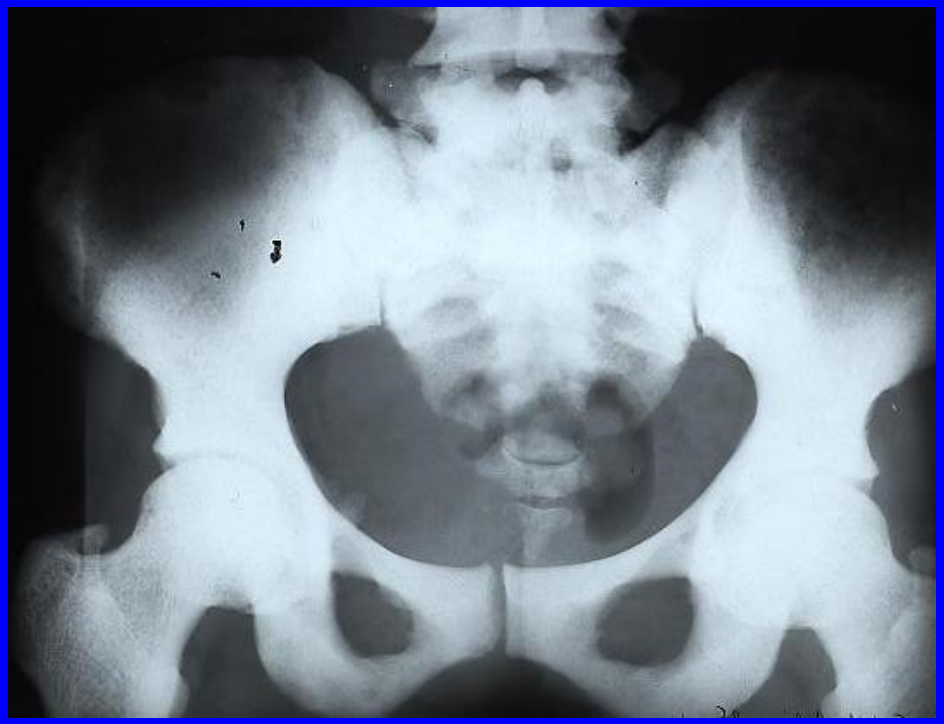

RADIOGRAPHIE DES DEUX JAMBES DE FACE CHEZ UN ENFANT

DIMINUTION DIFFUSE DE LA DENSITE OSSEUSE:DEMINERALISATION

RADIOGRAPHIE DU BASSIN

DEMINERALISATION OSSEUSE DIFFUSE

DEMINERALISATION

OSTEOCONDENSATION

RADIOGRAPHIE DU GENOU GAUCHE

LESION TIBIALE SUPERIEURE ASSOCIANT DES PLAGES D'OSTEOCONDENSATION ET DES PLAGES D'OSTEOLYSE = LESION MIXTE

ANOMALIES DE STRUCTURE OSSEUSE

RADIOGRAPHIE DE LA MAIN GAUCHE DE FACE

NORMAL

RADIOGRAPHIE DE LA MAIN DROITE DE FACE

EPAISSISSEMENT DES CORTICALES DES PHALANGES AVEC RETRECISSEMENT DU CANAL MEDULLAIRE ET MODIFICATION DE LA TRAME OSSEUSE

LA LACUNE OSSEUSE

(PRINCIPAL SYNDROME RADIOLOGIQUE OSSEUX)

CLASSIFICATION DE LODWICK

TYPE I

OSTEOLYSE GEOGRAPHIQUE

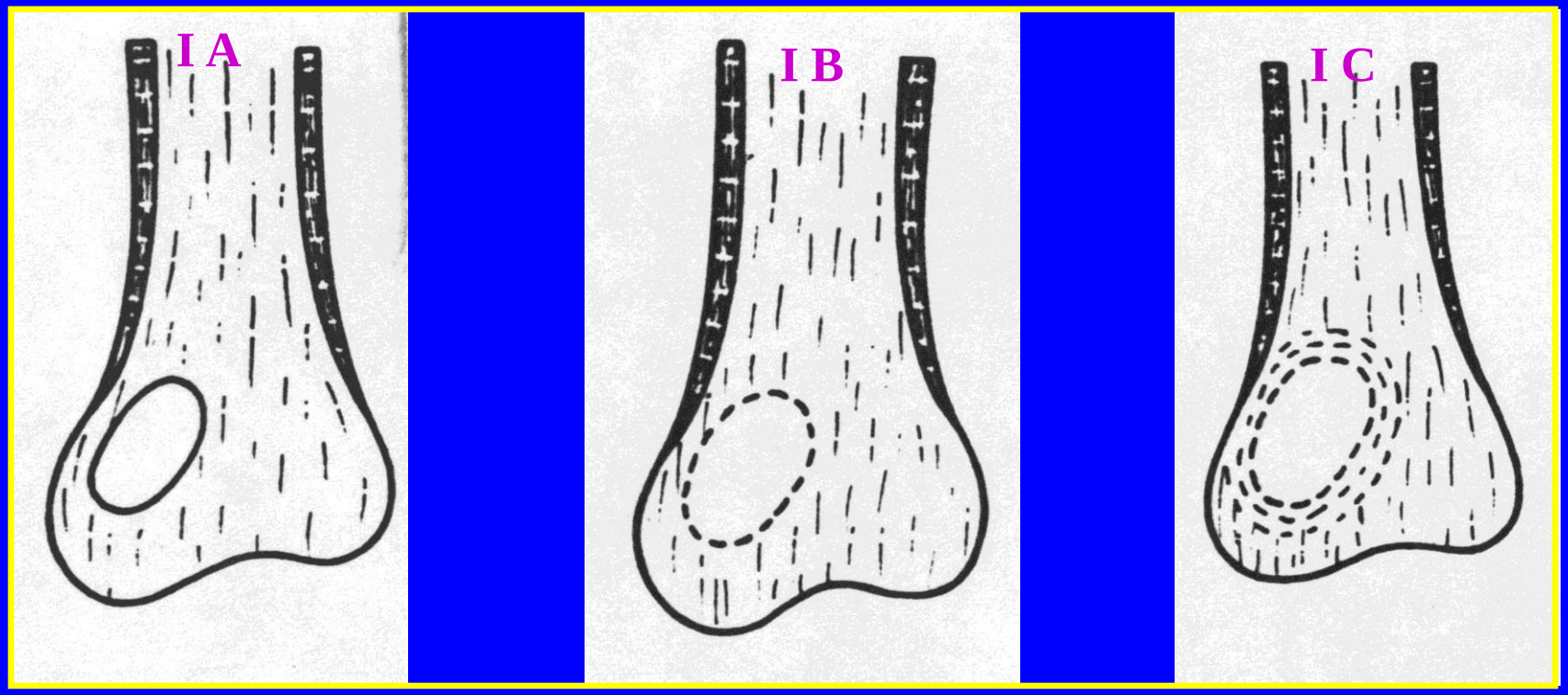

IA ➔ LESION NON AGRESSIVE

IB ➔ LESION MOYENNEMENT AGRESIVE

IC ➔ LESION AGRESSIVE

CLASSIFICATION DE LODWICK

TYPE II

OSTEOLYSE MITEE

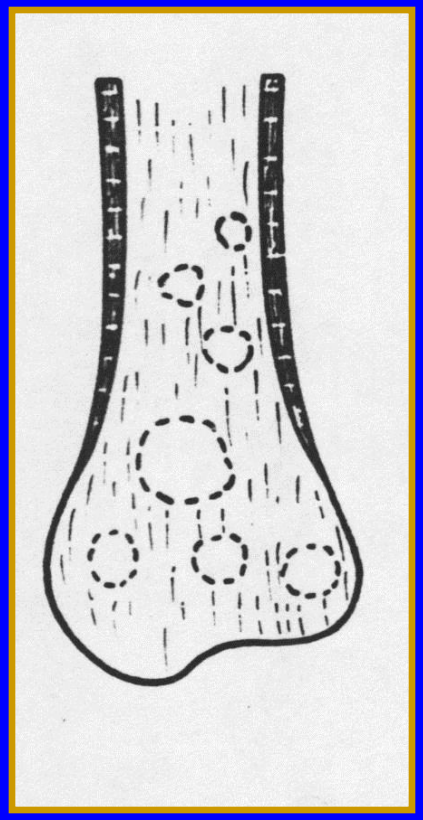

TYPE III

OSTEOLYSE PERMEATIVE

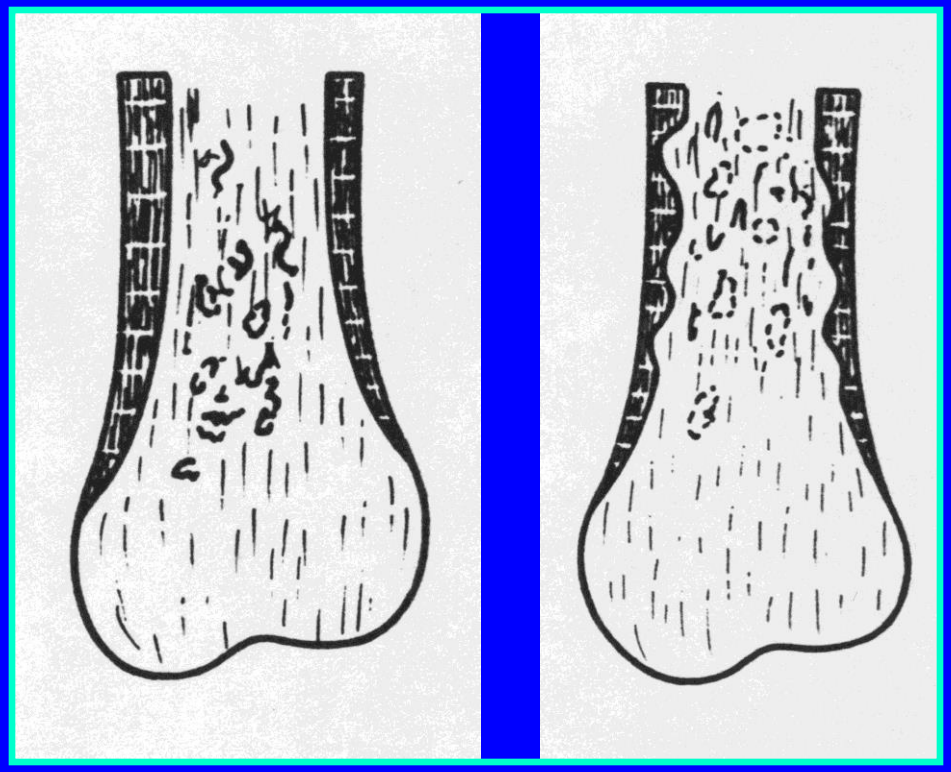

II, III➔ LESIONS AGRESSIVES

RADIOGRAPHIE DU GENOU DE FACE ET DE PROFIL

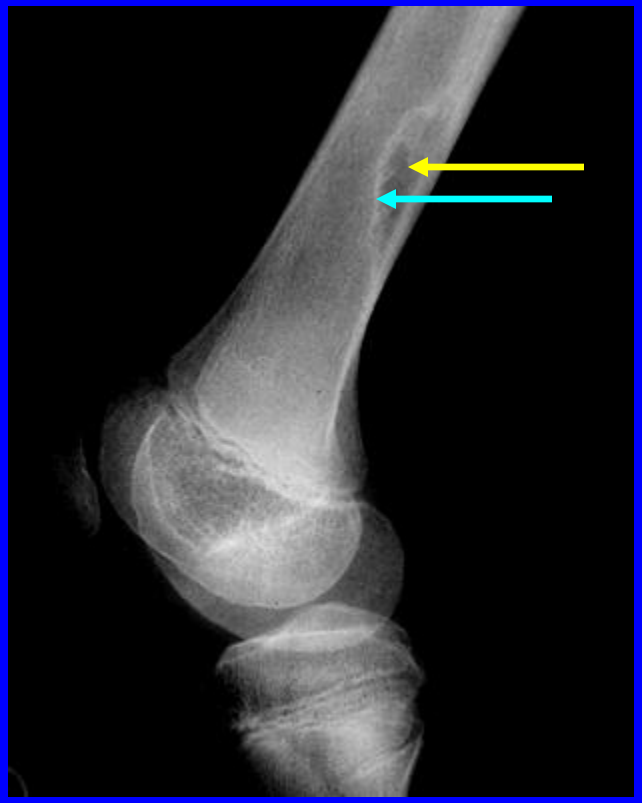

LESION OSTEOLYTIQUE SOUFFLANTE DE LA DIAPHYSE FEMORALE INFERIEURE ENTOUREE D'UNE OSTEOSCLEROSE PERIPHERIQUE

TYPE IA DE LA CLASSIFICATION DE LODWICK

RADIOGRAPHIE DE L'HUMÉRUS GAUCHE

FACE

OSTEOLYSE GEOGRAPHIQUE DIAPHYSAIRE A LIMITES NETTES ET SANS OSTEOSCLEROSE PERIPHERIQUE (DITE A L'EMPORTE PIECE)

TYPE IB DE LA CLASSIFICATION DE LODWICK

PROFIL

RADIOGRAPHIE DU GENOU GAUCHE

FACE

PROFIL

LÉSION OSTÉOLYTIQUE, SOUFFLANTE MÉTAPHYSO-ÉPIPHYSAIRE DE L'EXTRÉMITÉ SUPÉRIEURE DU TIBIA, BIEN LIMITÉE SANS LISERÉ D'OSTÉOSCLÉROSE : OSTÉOLYSE GÉOGRAPHIQUE TYPE I B DE LA CLASSIFICATION DE LODWICK

RADIOGRAPHIE DU BASSIN

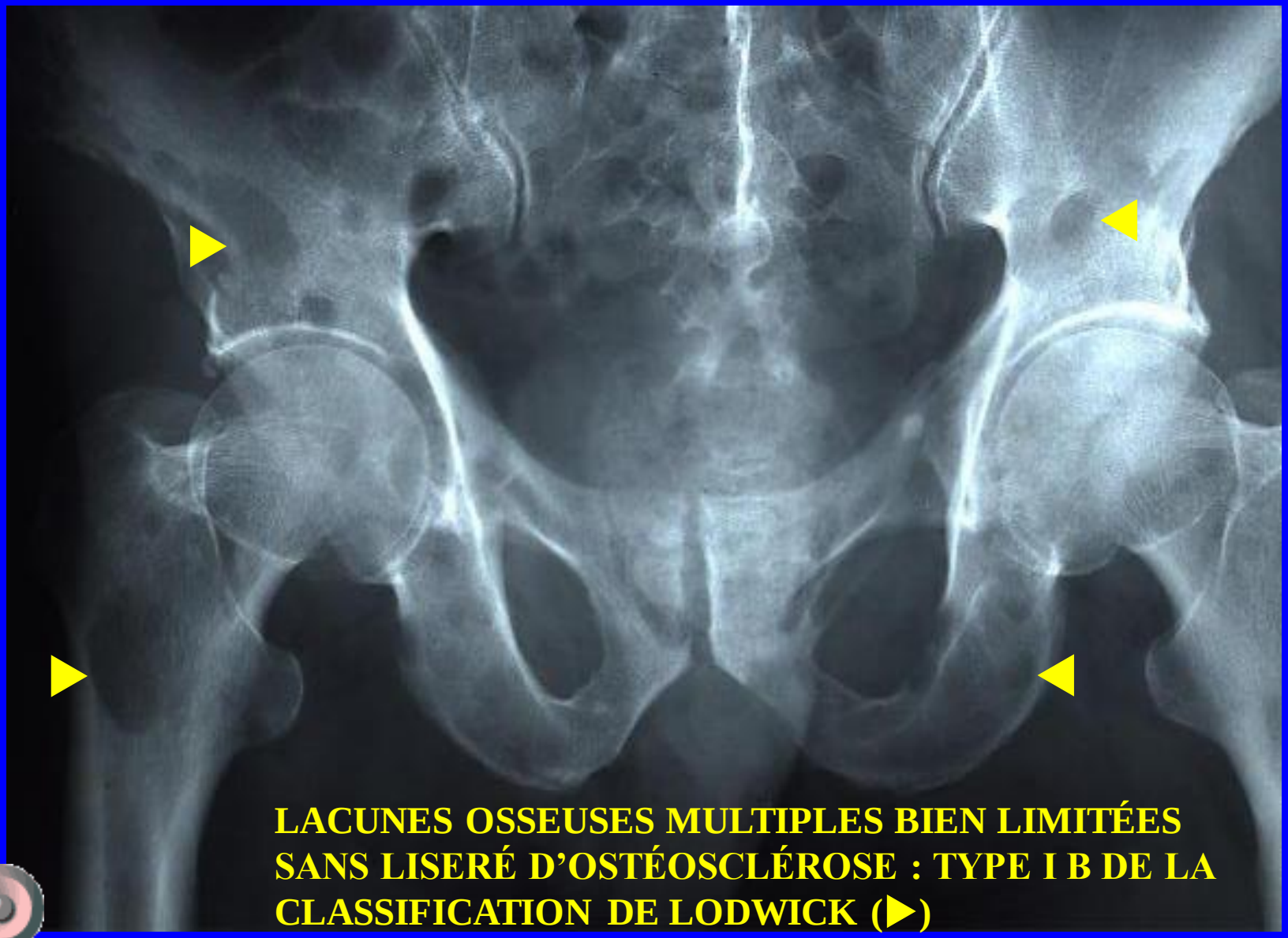

LACUNES OSSEUSES MULTIPLES BIEN LIMITÉES SANS LISERÉ D'OSTÉOSCLÉROSE : TYPE I B DE LA CLASSIFICATION DE LODWICK (▶)

▶...

RADIOGRAPHIE DE L'HUMERUS GAUCHE DE FACE

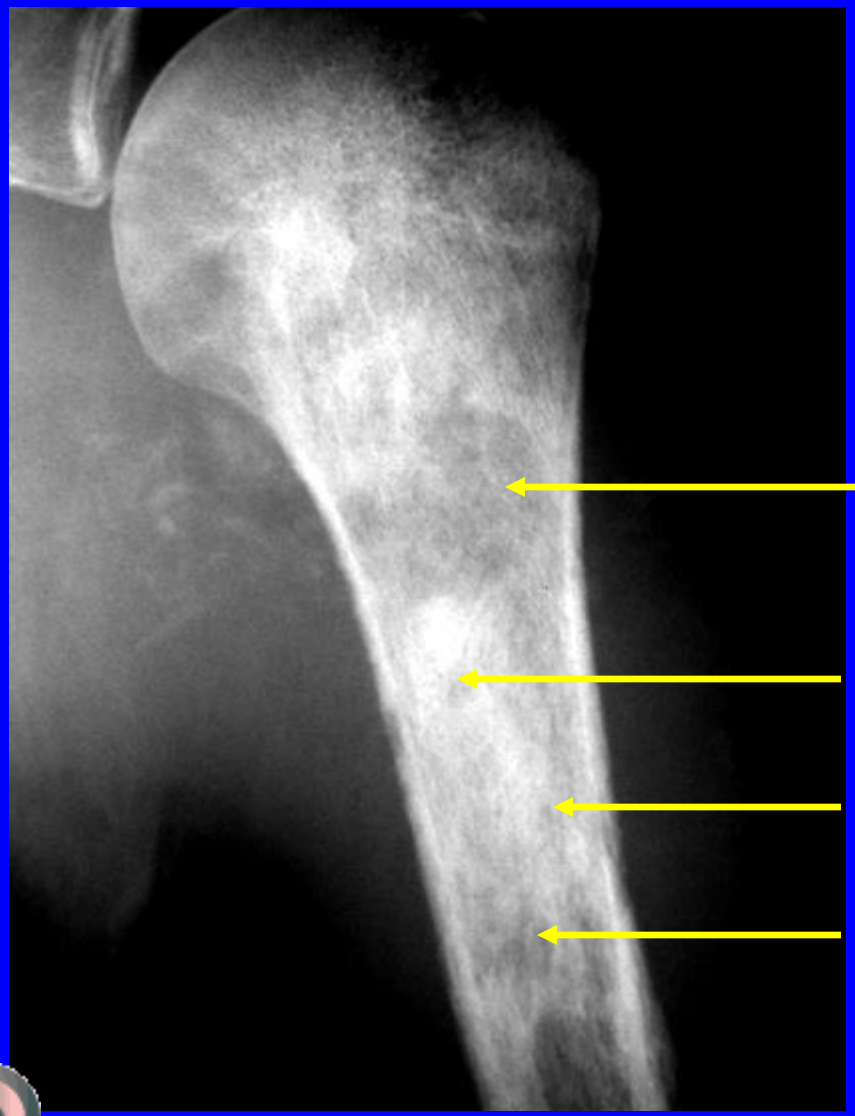

MULTIPLES LESIONS D'OSTEOLYSE A LIMITES FLOUES

LA PLUS VOLUMINEUSE EST DE TYPE GEOGRPHIQUE ➔ DE TYPE IC DE LA CLASSIFICATION DE LODWICK

LES AUTRES SONT DE PETITE TAILLE DE TYPE MITEE ➔ DE TYPE II DE LA CLASSIFICATION DE LODWICK

RADIOGRAPHIE DE LA CHEVILLE ET MOITIÉ INFÉRIEUR DE LA JAMBE GAUCHE

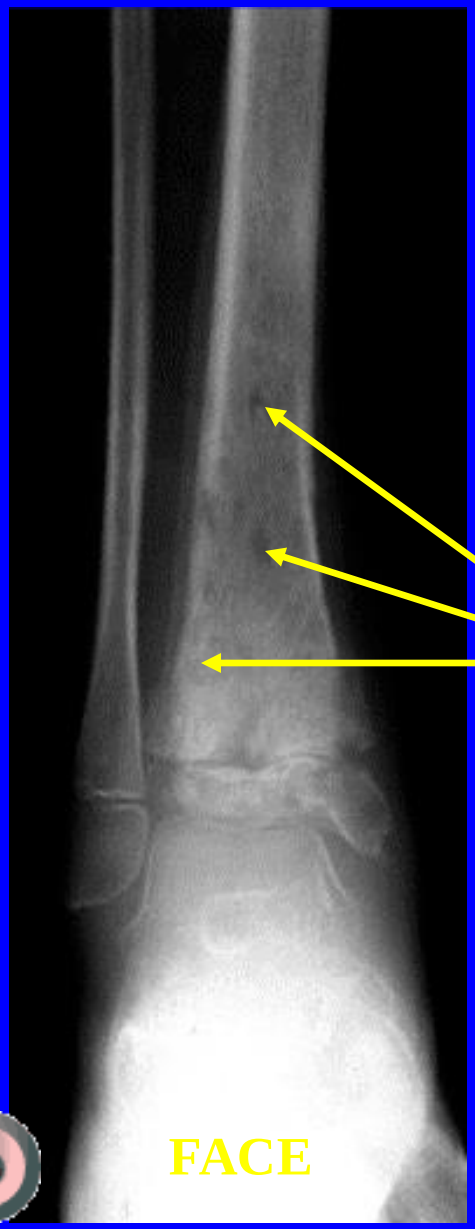

PETITES LESIONS OSTEOLYTIQUES METAPHYSODIAPHYSAIRES A LIMITES FLOUES

↓

TYPE II DE LA CLASSIFICATION DE LODWICK

LA SEMIOLOGIE ARTICULAIRE

RADIOGRAPHIES DES GENOUX DROITS

(PATIENTS DIFFERENTS)

NORMAL

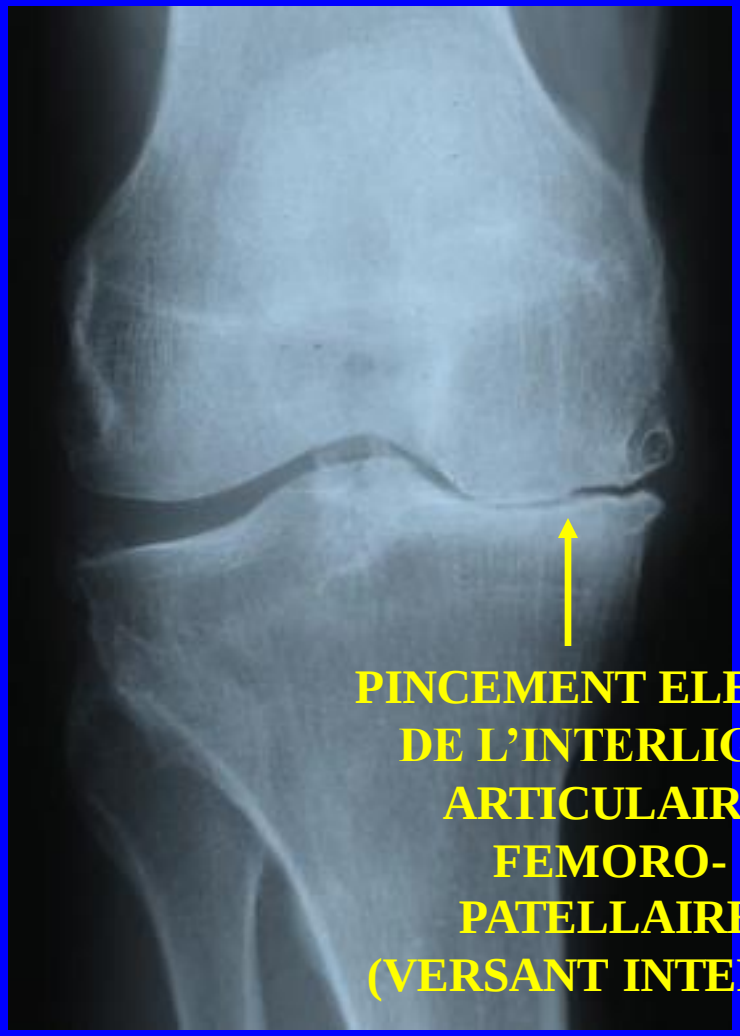

RADIOGRAPHIE DES DEUX MAINS DE FACE

PINCEMENT DIFFUS DES INERLIGNES ARTICULAIRES DES OS DU CARPE, DES METACARPO-PHALANGIENNES ET DES INTERPHALANGIENNES

RADIOGRAPHIE DU BASSIN

IMPORTANT PINCEMENT GLOBAL HARMONIEUX ET BILATERAL DES INTERLIGNES ARTICULAIRES COXOFEMORAUX SANS FUSION DES SEGMENTS OSSEUX

RADIOGRAPHIE DU BASSIN DE FACE

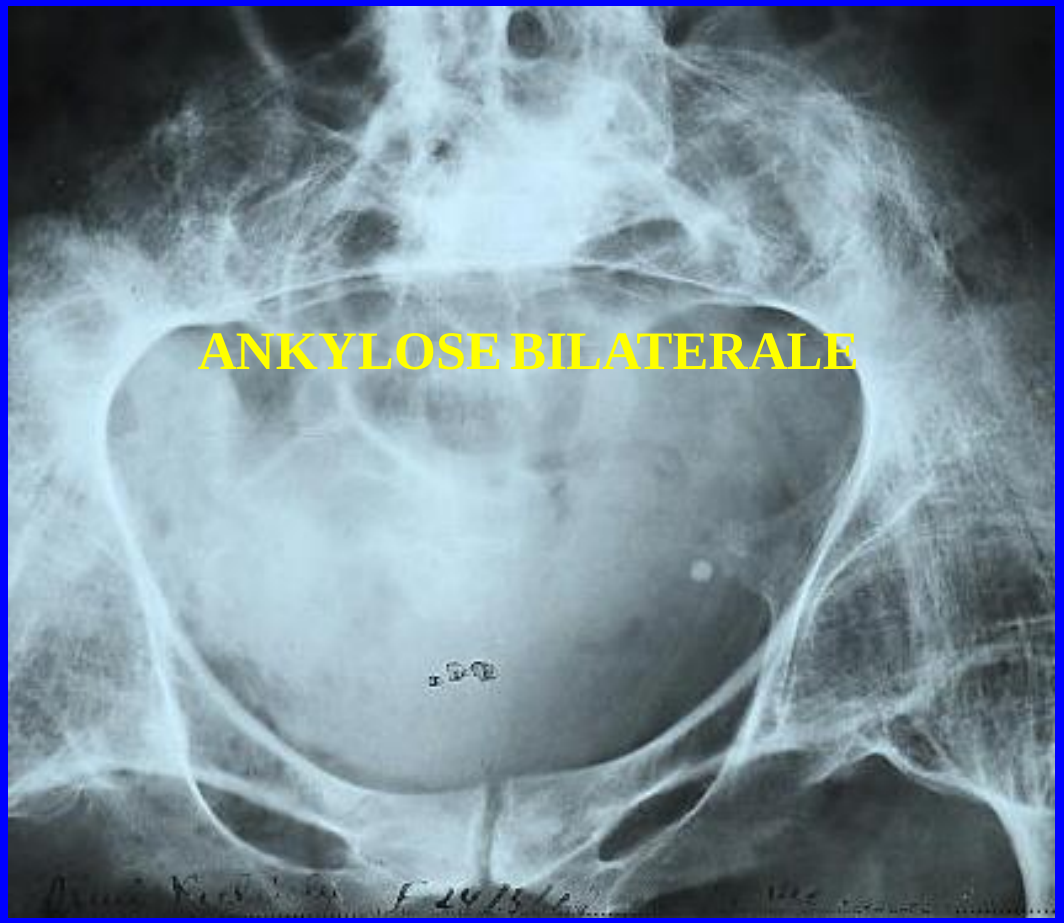

DISPARITION TOTALE DES INTERLIGNES ARTICULAIRES COXO-FEMORAUX AVEC FUSION DES STRUCTURES OSSEUSES ET APPARITION DES TRAVEES OSSEUSES QUI TRAVERSENT LES ARTICULATIONS

AGGRANDISSEMENT

RADIOGRAPHIE DU GENOU DE FACE

RADIOGRAPHIE DU RACHIS DORSAL DE FACE

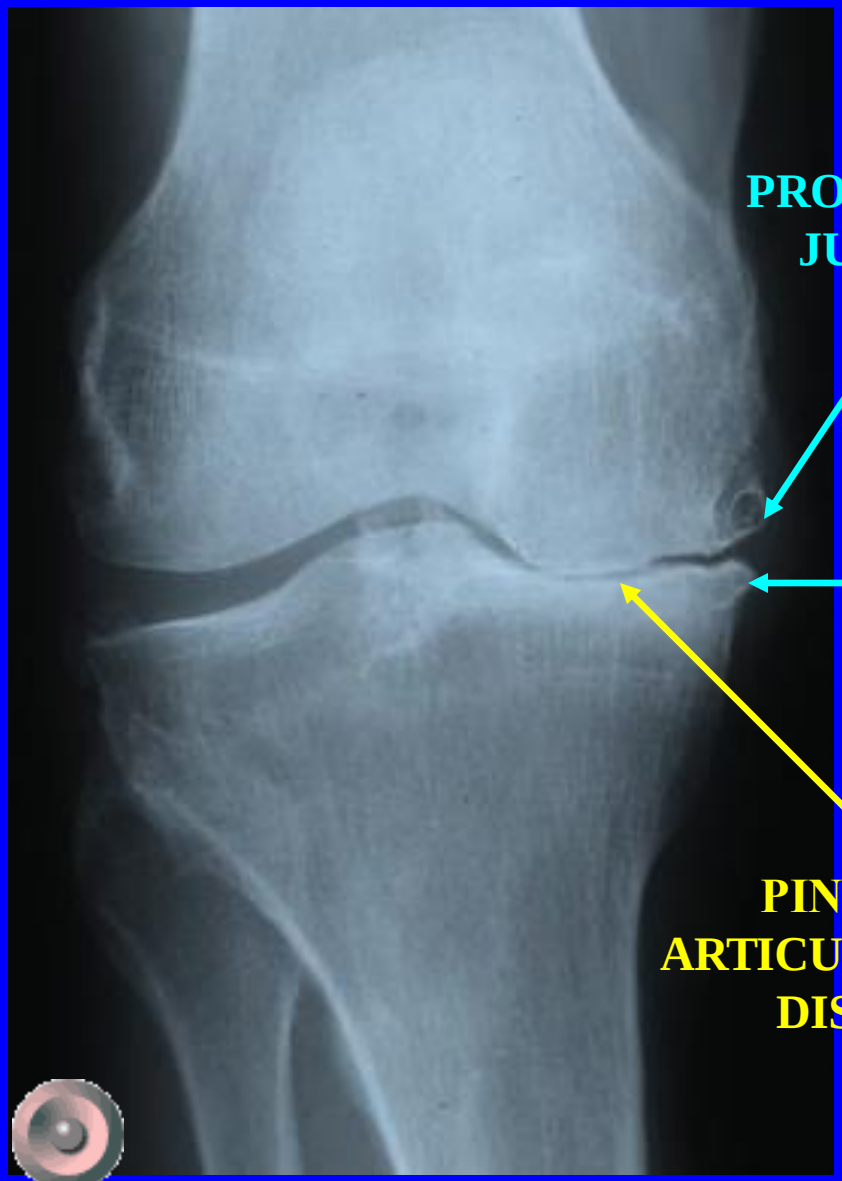

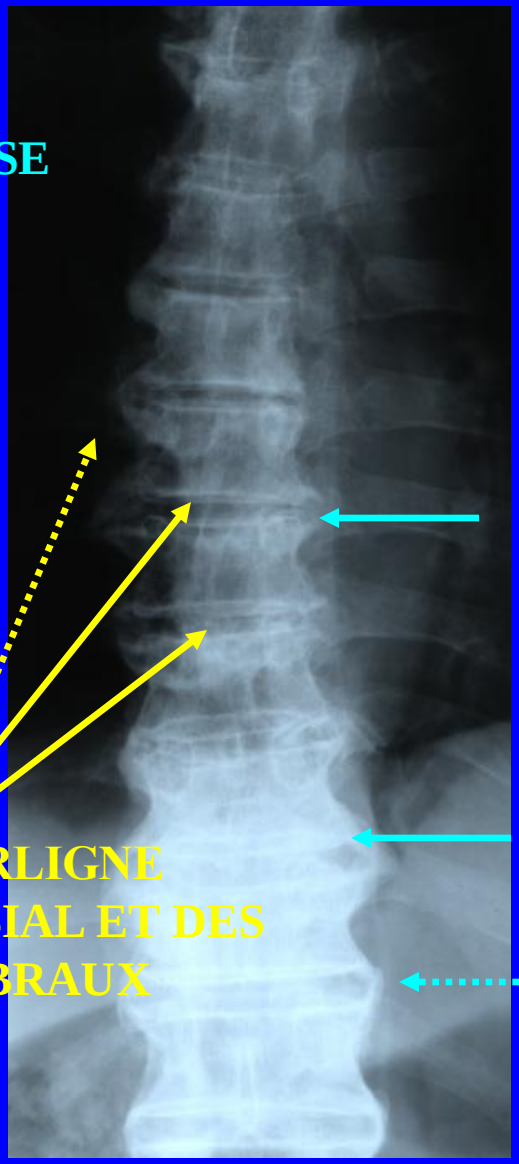

PROLIFERATION OSSEUSE JUXTAARTICULAIRE :

OSTEOPHYTE

PINCEMENT DE L'INTERLIGNE ARTICULAIRE FEMORO-TIBIAL ET DES DISQUES INTERVERTEBRAUX

RADIOGRAPHIE DU GENOU DE FACE ET DE PROFIL

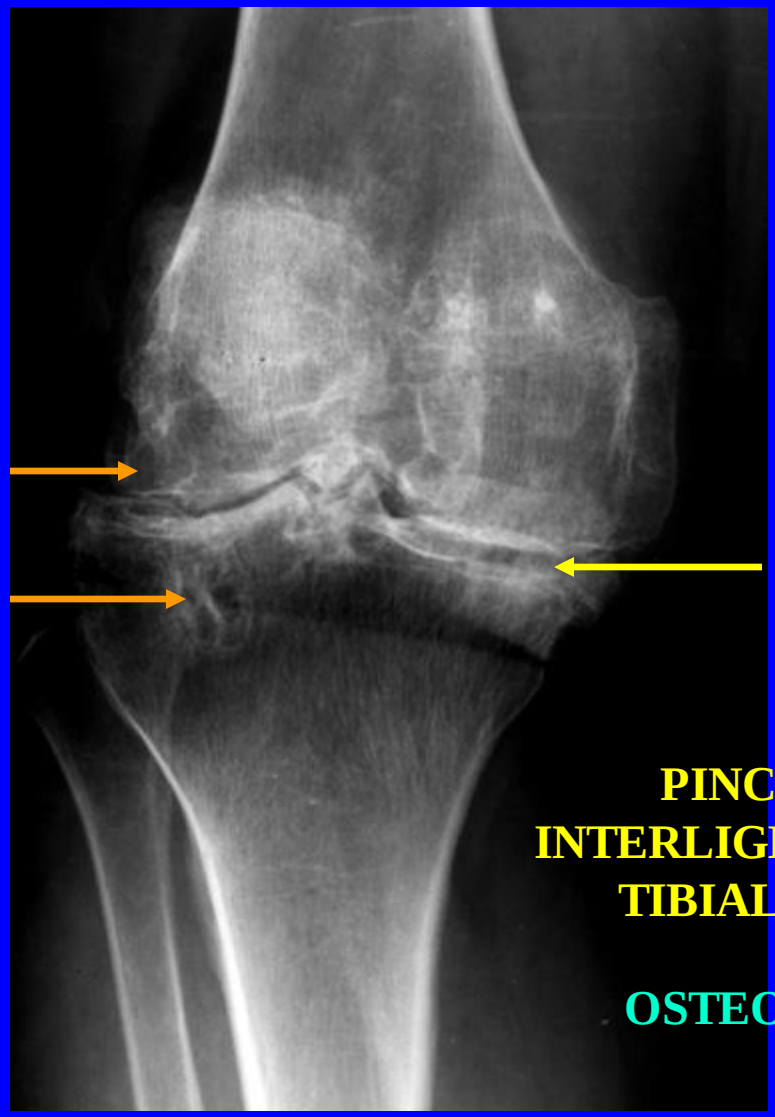

PINCEMENT IMPORTANT DES INTERLIGNES ARTICULAIRES FEMORO-TIBIAL ET FEMORO-PATELLAIRE

OSTEOPHYTES MULTIPLES

GEODES SOUS CHONDRALES

PROLIFERATION OSSEUSE PARALLELE A LA SURFACE DU PLATEAU VERTEBRAL

OSTEOPHYTE

PROLIFERATION OSSEUSE PERPENDICULAIRE A LA SURFACE DU PLATEAU VERTEBRAL

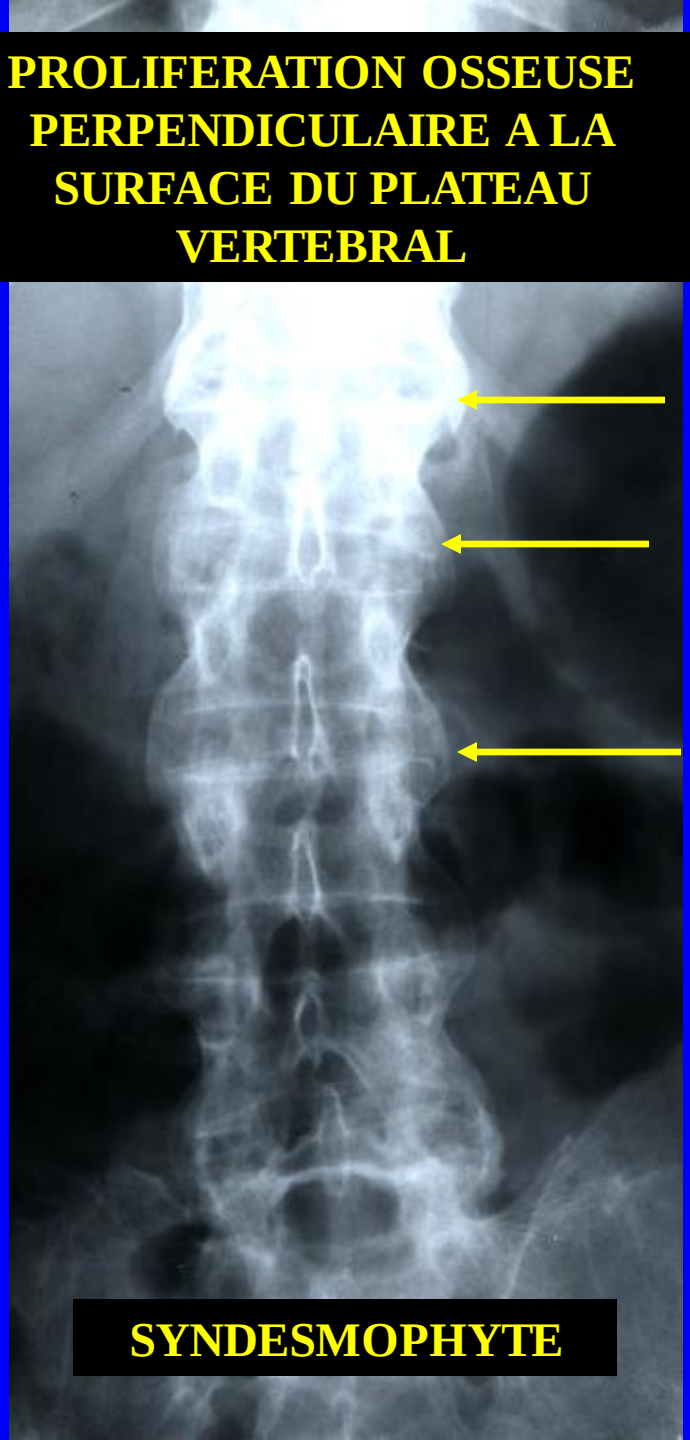

SYNDESMOPHYTE

RADIOGRAPHIE DU BASSIN

PINCEMENT BILATERAL DES INTERLIGNES ARTICULAIRES COXO-FEMORAUX

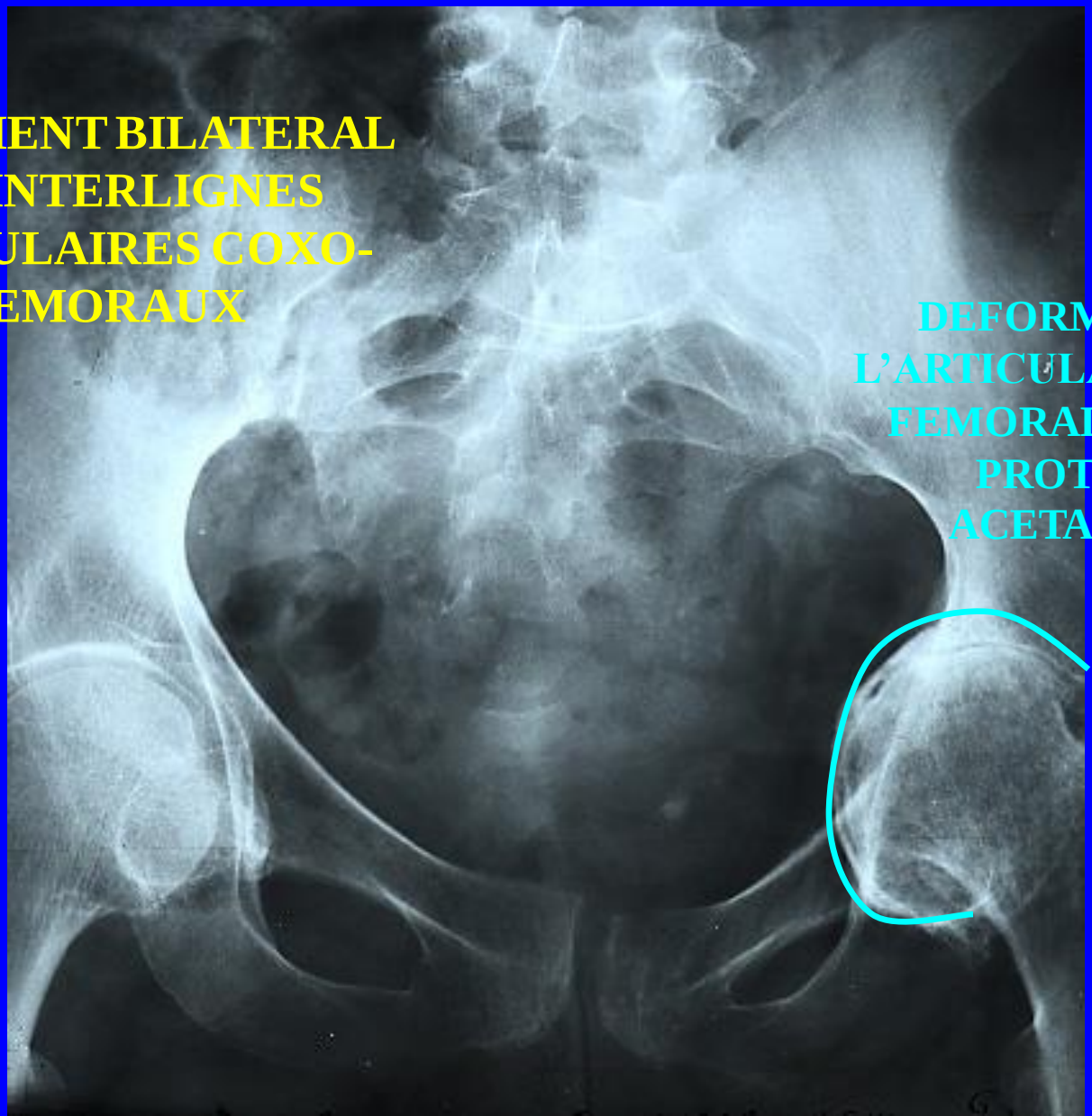

DEFORMATION DE L'ARTICULATION COXO-FEMORALE GAUCHE: PROTRUSION ACETABULAIRE

RADIOGRAPHIE DU BASSIN

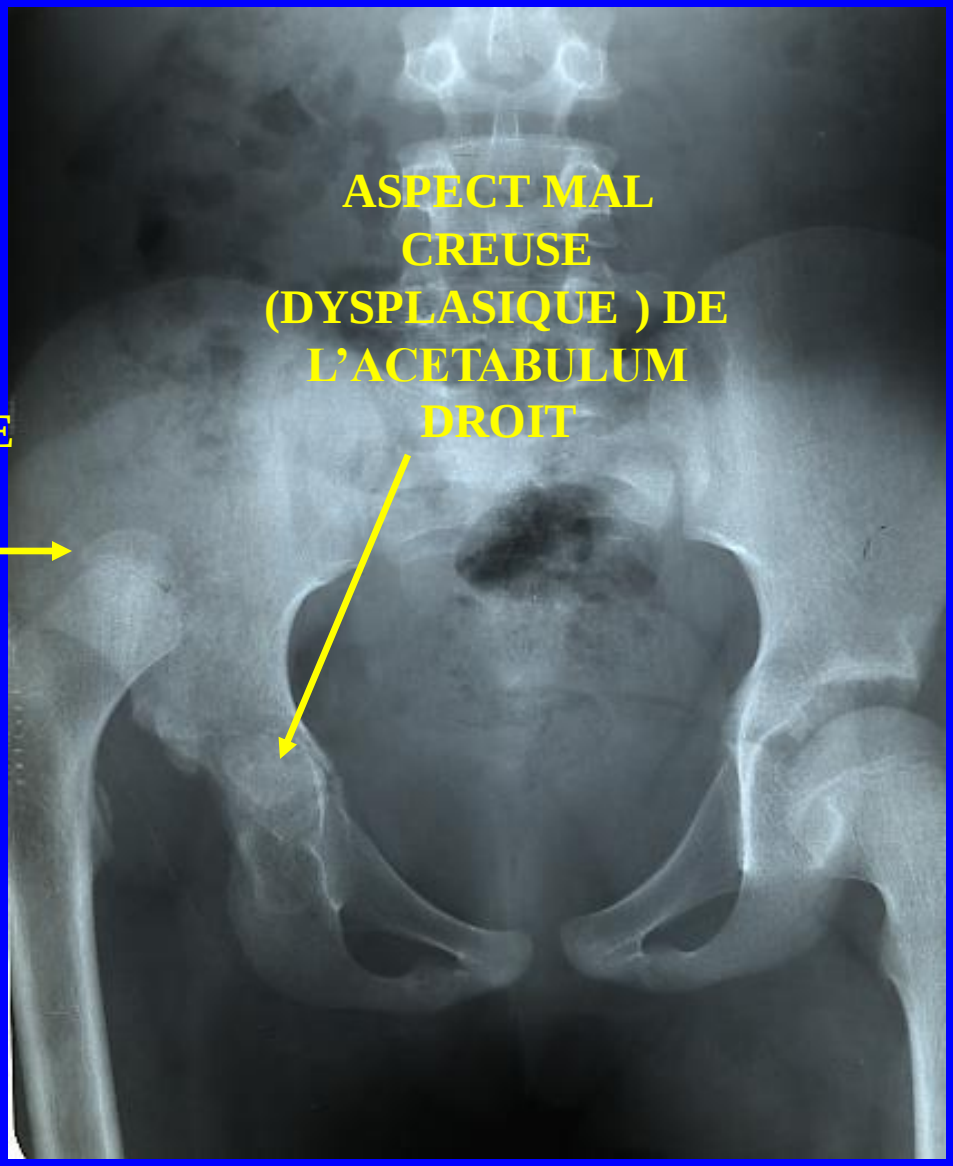

AVEC LUXATION DE LA TETE FEMORALE EN DEHORS DE LA CAVITE ARTICULAIRE

RADIOGRAPHIE DU GENOU DROIT DE FACE

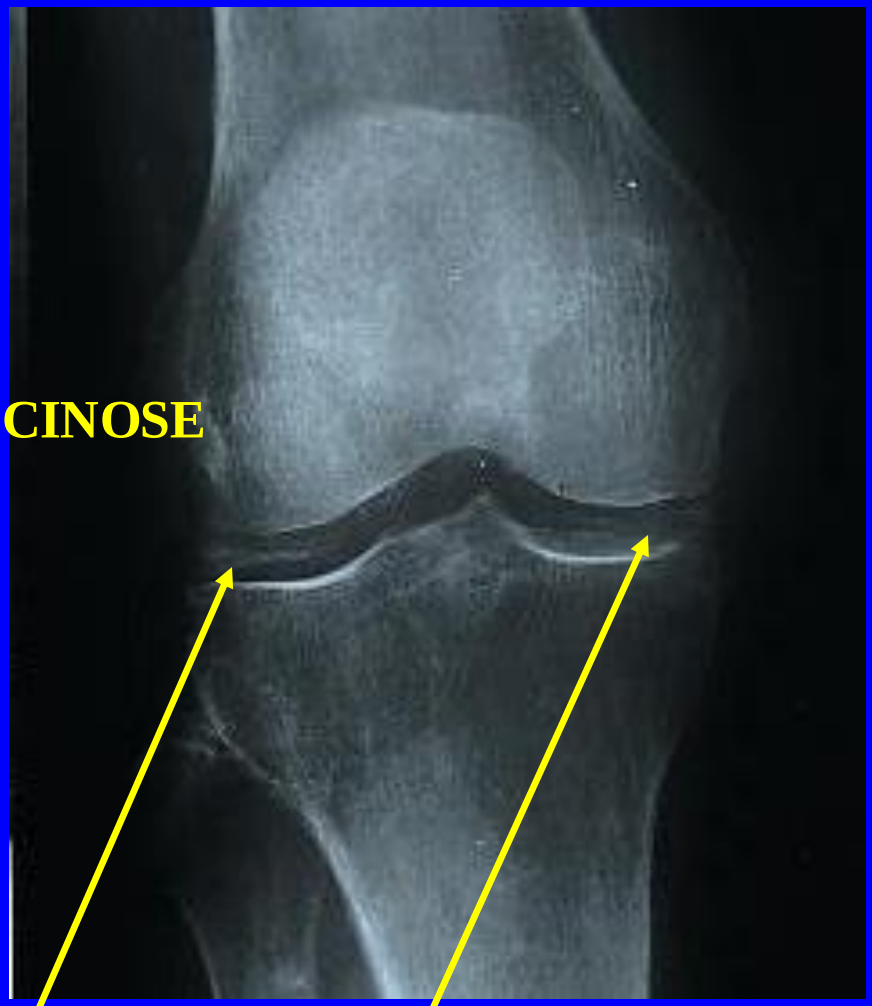

CHONDROCALCINOSE

CALCIFICATIONS INTRAARTICULAIRES
(CALCIFICATIONS MENISCALES)